




**SSAS 2024**  
18-19 APRIL  
HELSINGBORG



## Välkomna till Svenska Skulder-och Armbågssällskapets årsmöte

Hemsida: [ssas-congress.com](https://ssas-congress.com)

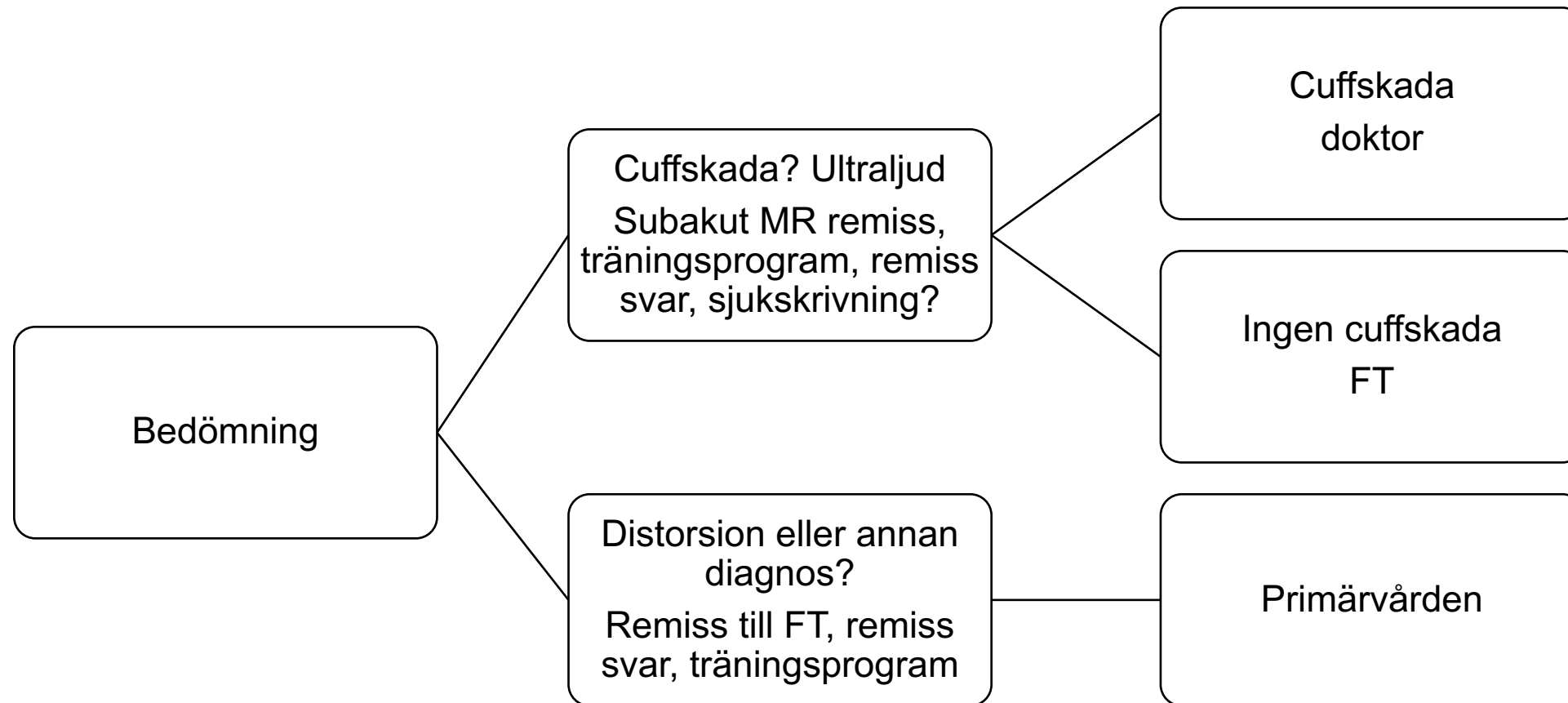
Följ oss på instagram: @ssas.2024



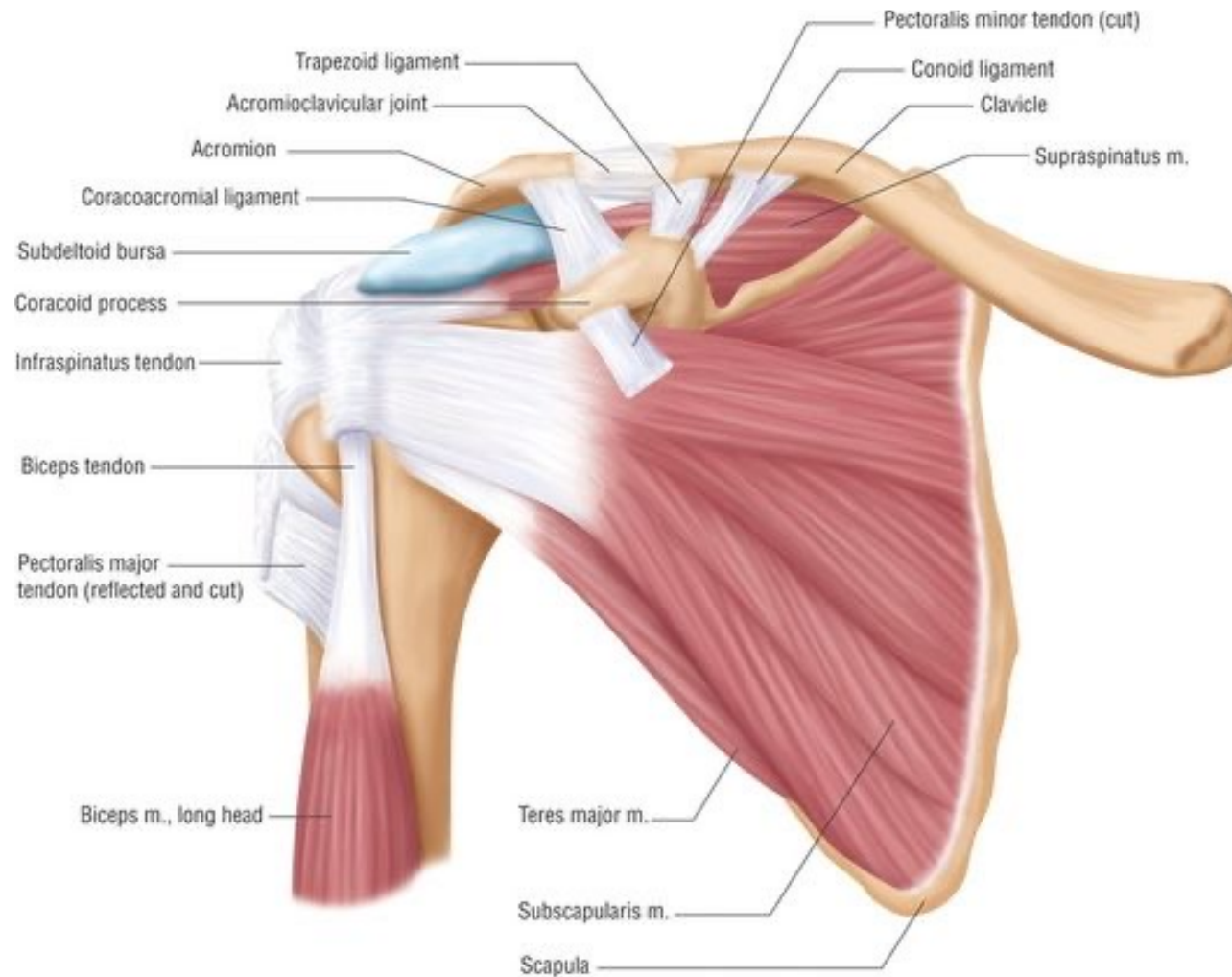


Anna Lönnberg, Leg. Sjukgymnast  
Helsingborgs lasarett

# Akuta axelprojektet



- Den kliniska undersökningen och diagnostiseringen
- Vilka patienter bör vi remittera vidare till ortoped?
- Vad skall vara gjort innan remiss för att underlätta inför ortopedbesök?
- Konservativ behandling vs operation?
- Operativ indikation clavikelotomi? ASD? Cuffsuturer? Patienter i gråzonen?
- Hur påverkas efterförloppet och rehab av operatör?
- Vad har vi idag för underlag för utfallet av våra operationer?
- Den problematiska rehabiliteringen! Artrofibros?
- Tränar vi verkligen patienterna för livet i vår kliniska vardag?



J Sci Med Sport 2011 sept. **The rotator cuff muscles have a direction specific recruitment pattern during shoulder flexion and extension exercises**[Duangjai Wattanaprakornkul<sup>1</sup>](#), [Ian Cathers](#), [Mark Halaki](#), [Karen A Ginn](#)

Clin Anat. 2011 juli. **A comprehensive analysis of muscle recruitment patterns during shoulder flexion: an electromyographic study**[Duangjai Wattanaprakornkul<sup>1</sup>](#), [Mark Halaki](#), [Craig Boettcher](#), [Ian Cathers](#), [Karen A Ginn](#)

# Klinisk undersökning och diagnostisering

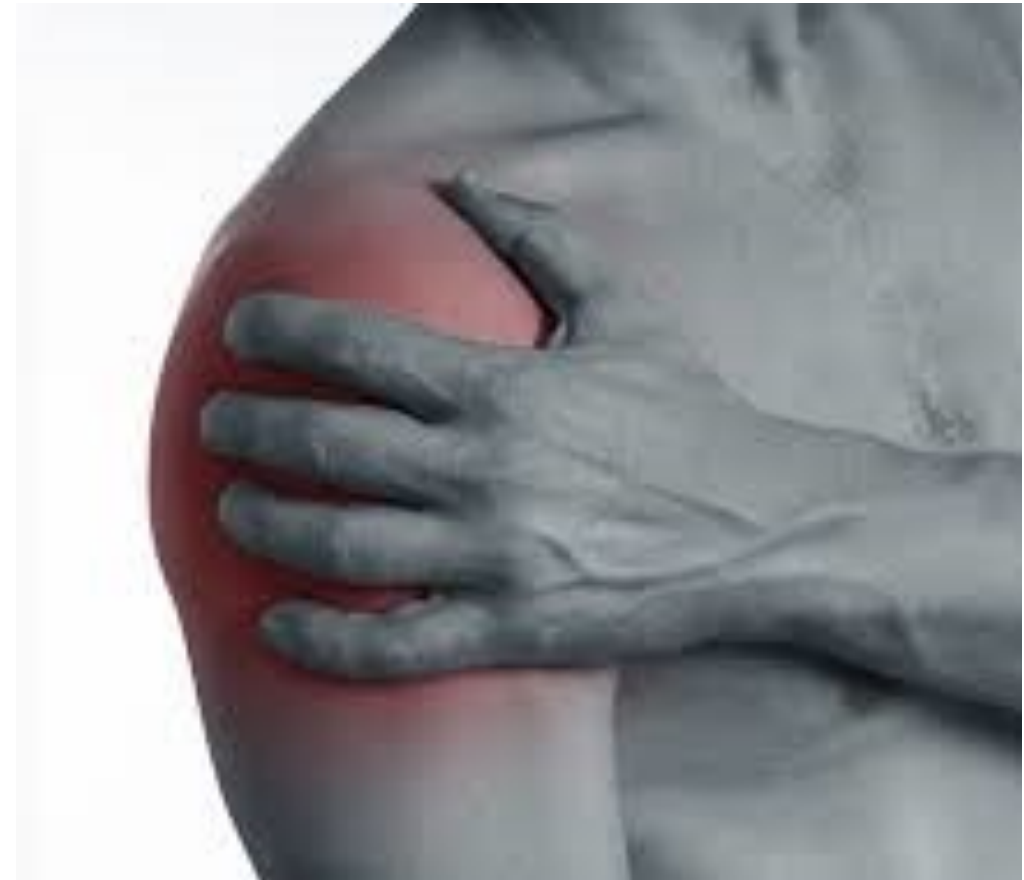- Anamnes!
- Aktiv och passiv rörlighet
- Enstaka tester

KLASSIFIKATION EFTER ÅLDER OCH KÖN			
TRAUMA			
ÅLDER	KÖN		Axelina Royal
Yngre		GH-lux, AC-lux, Clavikelfraktur	
Medel		Prox humerus, RC-ruptur, Tub maj fraktur (betraktas som RC-ruptur)	
Äldre		Collum chirurgicum	
ICKE-TRAUMA (mikrotrauma)			
Yngre		Hypermobilitetssyndrom= Sekundärt subacr imp orsakat av MDI till följd av ledlaxitet	
Medel		Rotatorcuffsyndrom= Primärt subacr imp. AC-artos. Kalkaxel. RC-ruptur. Frusen skuldra	
Äldre		GH-artros	

DIAGNOSANALYS- och BEHANDLINGSSCHEMA SPECIAL, RC-syndromet • OBRUTEN VÅRDKEDJA med AXELINA • © Axelina, 200908 • www.axelina.com

# Subacromiellt smärtsyndrom

- Smärta utsida arm
- Svårt att lyfta
- Nedsatt kraft
- Nattlig värk
- Oftast utan trauma



# Subacromiellt smärtsyndrom

- Syndrom av flera symtom som inkluderar flera strukturer
- Kadaver studier



Subacromiell dekompression  
(ASD)



# Subacromiellt smärtsyndrom

- Panodil/ipren
- Fysioterapi
- Kortisoninjektion
- Längre besvär-ASD

# Subacromiellt smärtsyndrom

## Artroskopisk subakromiell dekompression (ASD) vid subakromiellt smärtsyndrom

### Frågeställning

Skall Region Skåne erbjuda artroskopisk subakromiell dekompression (ASD) som behandling vid subakromiellt smärtsyndrom?

- HTA rapport 2019

### Metod- och prioriteringsrådets ställningstagande

Region Skånes metod- och prioriteringsråd rekommenderar att artroskopisk subakromiell dekompression (ASD) inte skall erbjudas i rutinsjukvård utan endast i undantagsfall utföras vid behandling av subakromiellt smärtsyndrom i Region Skåne.

Priograd: 10

### Motivering

Avgörande för rekommendationen är att tillståndets svårighetsgrad är måttlig och att ASD inte ger kliniskt relevant fördel jämfört med icke-ortopedkirurgisk behandling samtidigt som kostnaden för ASD är högre än för fortsatt fysioterapi. Den vetenskapliga evidensen är begränsad.

En minskning av användningen av ASD jämfört med nuvarande antal ingrepp per år skulle frigöra ortopedkirurgiska resurser till andra åtgärder där det finns påvisade fördelar. Genom att

RCT 2018 Jul Bmj **Subacromial decompression versus diagnostic arthroscopy for shoulder impingement: randomised, placebo surgery controlled clinical trial**

[Mika Paavola](#)<sup>1</sup>, [Antti Malmivaara](#)<sup>2</sup>, [Simo Taimela](#)<sup>1,3</sup>, [Kari Kanto](#)<sup>4</sup>, [Jari Inkinen](#)<sup>5</sup>, [Juha Kalske](#)<sup>6</sup>, [Ilkka Sinisaari](#)<sup>7</sup>, [Vesa Savolainen](#)<sup>8</sup>, [Jonas Ranstam](#)<sup>9</sup>, [Teppo L N Järvinen](#)<sup>1,3</sup>;

RCT 2018, Lancet, **Arthroscopic subacromial decompression for subacromial shoulder pain (CSAW): a multicentre, pragmatic, parallel group, placebo-controlled, three-group, randomised surgical**

**trial** [David J Beard](#)<sup>1</sup>, [Jonathan L Rees](#)<sup>2</sup>, [Jonathan A Cook](#)<sup>3</sup>, [Ines Rombach](#)<sup>3</sup>, [Cushla Cooper](#)<sup>3</sup>, [Naomi Merritt](#)<sup>3</sup>, [Beverly A Shirkey](#)<sup>2</sup>, [Jenny L Donovan](#)<sup>4</sup>, [Stephen Gwilym](#)<sup>2</sup>, [Julian Savulescu](#)<sup>5</sup>, [Jane Moser](#)<sup>2</sup>, [Alastair Gray](#)<sup>6</sup>, [Marcus Jepson](#)<sup>4</sup>, [Irene Tracey](#)<sup>7</sup>, [Andrew Judge](#)<sup>2</sup>, [Karolina Wartolowska](#)<sup>2</sup>, [Andrew J Carr](#)<sup>8</sup>; [CSAW Study Group](#)

# Vi vet lite hur vi ska behandla....

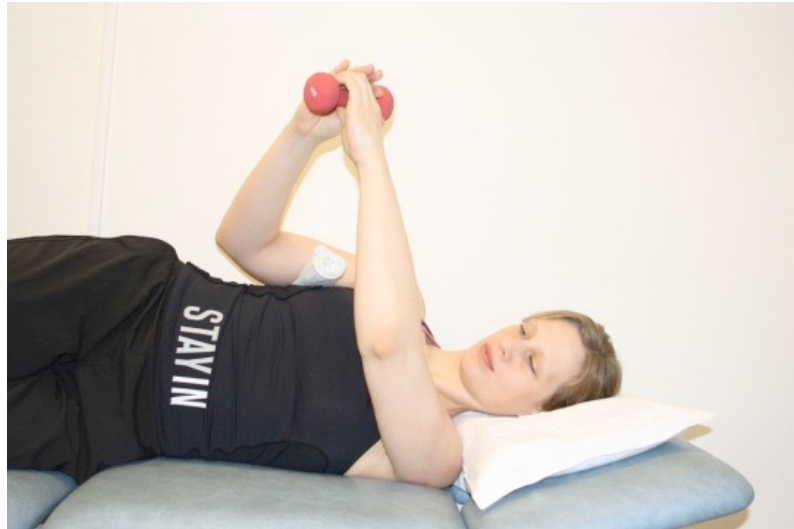- Kortisoninjektion
- Fysioterapi
- Helhetssyn och kommunikation

**....men det behövs mer studier**

# Man får ändå tro på träningen.....

- Successivt ökad träning
- Individanpassat
- Passa ditt språk. ~~Inklämning~~

- RCT BMJ 2012 **Effect of specific exercise strategy on need for surgery in patients with subacromial impingement syndrome: randomised controlled study**  
[Theresa Holmgren](#)<sup>1</sup>, [Hanna Björnsson Hallgren](#), [Birgitta Öberg](#), [Lars Adolfsson](#), [Kajsa Johansson](#)
- RCT AM J Sports Med. 2021. **Effectiveness of Adding a Large Dose of Shoulder Strengthening to Current Nonoperative Care for Subacromial Impingement: A Pragmatic, Double-Blind Randomized Controlled Trial (SExSI Trial)**  
[Mikkel Bek Clausen](#)<sup>1,2</sup>, [Per Hölmich](#)<sup>1</sup>, [Michael Rathleff](#)<sup>3,4</sup>, [Thomas Bandholm](#)<sup>5,6</sup>, [Karl Bang Christensen](#)<sup>7</sup>, [Mette Kreutzfeldt Zebis](#)<sup>2</sup>, [Kristian Thorborg](#)<sup>1,5</sup>



RCT BMJ 2012 **Effect of specific exercise strategy on need for surgery in patients with subacromial impingement syndrome: randomised controlled study** [Theresa Holmgren](#)<sup>1</sup>, [Hanna Björnsson Hallgren](#), [Birgitta Öberg](#), [Lars Adolfsson](#), [Kajsa Johansson](#)

- Den kliniska undersökningen och diagnostiseringen
- Vilka patienter bör vi remittera vidare till ortoped? **Helst inga?**
- Vad skall vara gjort innan remiss för att underlätta inför ortopedbesök? **Kontinuerlig fysioterapi 3-6 mån, information/helhetssyn, kortisoninjektion. Röntgen**
- Konservativ behandling vs operation? **Icke operativ**
- Operativ indikation clavikelotomi? ASD? Cuffsuturer? Patienter i gråzonen? Hur påverkas efterförloppet och rehab av operatör? **Pt informerad, rätt förväntningar?**
- Vad har vi idag för underlag för utfallet av våra operationer?
- Den problematiska rehabiliteringen! Artrofibros? **2% postop stelhet. Kvarstående degenerativ cuff.**
- Tränar vi verkligen patienterna för livet i vår kliniska vardag? **Borde vi lägga mer tid på hur patienten hanterar smärta?**



# Adhesiv kapsulit

- Frusen skuldra: smärta och inskränkt rörlighet, unilateral
- Diabetes och hypertyreos
- Intraartikulär injektion, hydrodilataion, fysioterapi

Mer aktiv rehab fas 2 och 3.

”Sekundär frusen skuldra” snabbare förlopp?

[Zreik NH, Malik RA, Charalambous CP](#). Adhesive capsulitis of the shoulder and diabetes: a meta-analysis of prevalence. *Muscles Ligaments Tendons J.* 2016;6(1):26-34

J Back Muskuloscelet Rehabilitation 2014 The effectiveness of physiotherapeutic interventions in treatment of frozen shoulder/adhesive capsulitis: a systematic review [Tarang K Jain<sup>1</sup>](#), [Neena K Sharma<sup>1</sup>](#)

- Den kliniska undersökningen och diagnostiseringen
- Vilka patienter bör vi remittera vidare till ortoped? **Helst inga? Intraartikulär injektion?**
- Vad skall vara gjort innan remiss för att underlätta inför ortopedbesök? **Röntgen**
- Konservativ behandling vs operation? **Icke operativt**
- Operativ indikation clavikelotomi? ASD? Cuffsuturer? Patienter i gråzonen?
- Hur påverkas efterförloppet och rehab av operatör? **Pt informerad, rätt förväntningar? Evidens?**
- Vad har vi idag för underlag för utfallet av våra operationer?
- Den problematiska rehabiliteringen! Artrofibros?
- Tränar vi verkligen patienterna för livet i vår kliniska vardag?

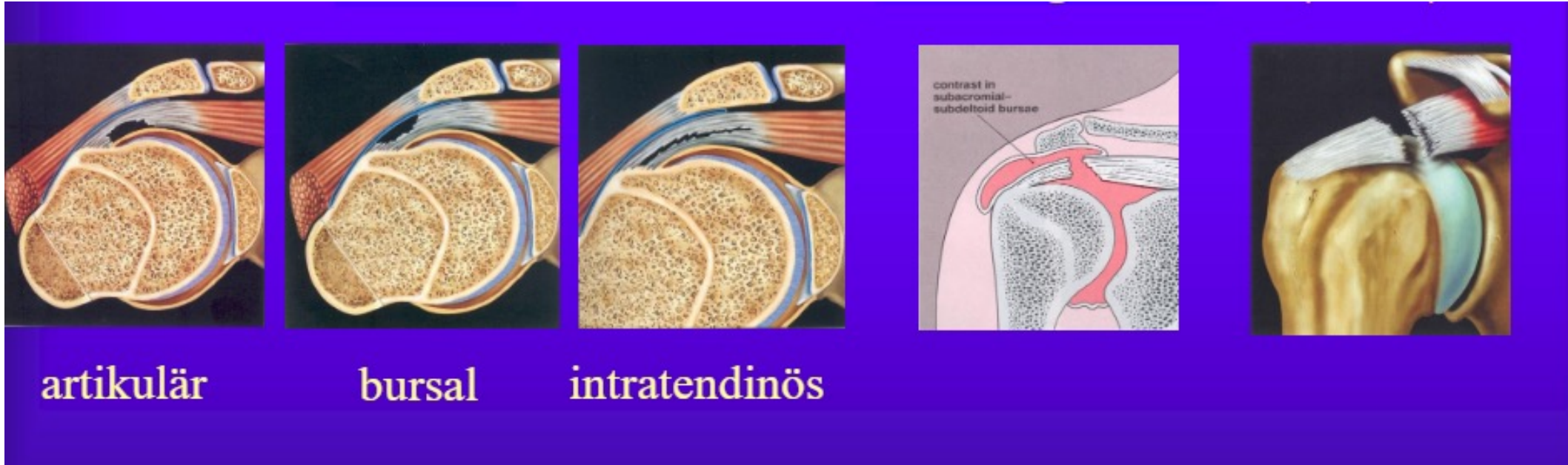

# Rotatorcuffruptur

- Trauma eller degenerativ
- Ålder
- Komorbiditet
- Axelfrisk

Trauma-related rotator cuff tears. From the outside to the inside. [Knut Espen Aagaard](#). Ortopaedics, Faculty of medicine, Lund university

# Rotatorcuffruptur



artikulär

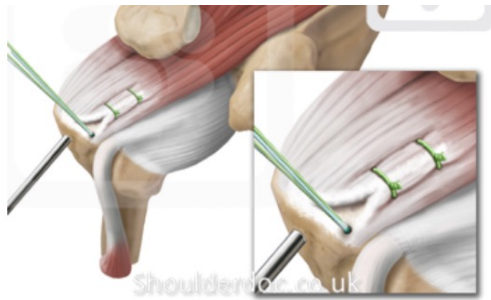
bursal

intratendinös

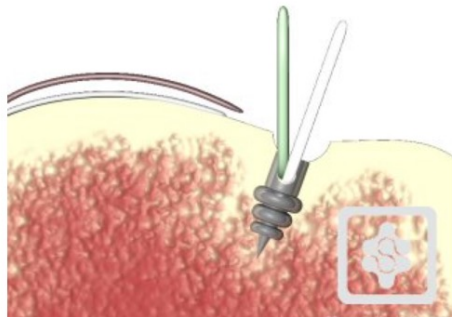
Icke genomgående

Genomgående

# Rotatorcuffruptur



**Step 6:** Arthroscopic and cross-sectional views of the suture bone, with the sutures arising from it.



Cuffsutur

unique active exercise:

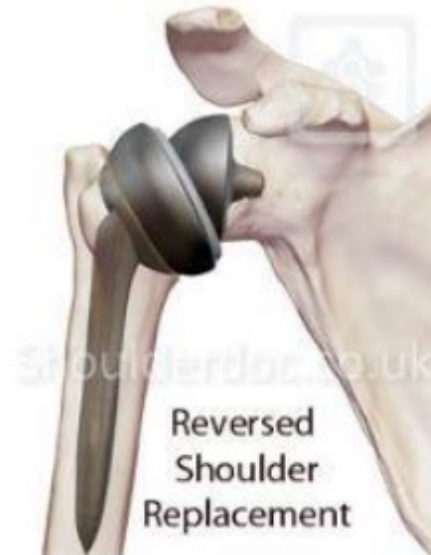< Lie down flat on your back, with a pillow supporting your head.  
 < Bend your elbow as far as possible. Then raise your arm to 90 degrees as  
 straight as you can to assist if necessary. Once you have got to 90 degrees, you  
 your elbow.



< Hold your arm in this upright position with two straight fingers.  
 < Circles: Slowly with your fingers, wrist and elbow straight move  
 circular movements clockwise and counterclockwise. Gradually  
 circle as comfortable (this may take a few weeks to increase to  
 circles).



Icke operativ behandling



Bildkälla. <https://www.shoulderdoc.co.uk>

Omvänd protes

# Instabilitet

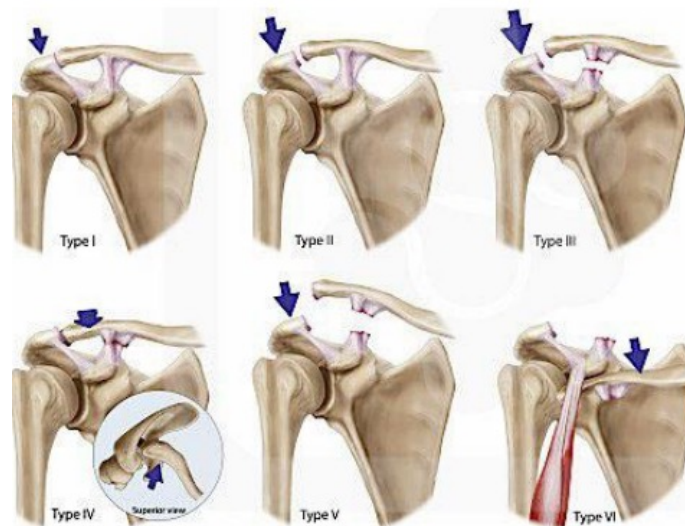
## GH-instabilitet

- Posttraumatisk
- Multidirektionell instabilitet, upprepad t jning hos personer med  kad ledr rlighet
- F rv rvad: t.ex kastidrott

## AC-ledsinstabilitet

- Traumatisk

Rockwood Classification



K lla: [www.shoulderdoc.co.uk](http://www.shoulderdoc.co.uk)

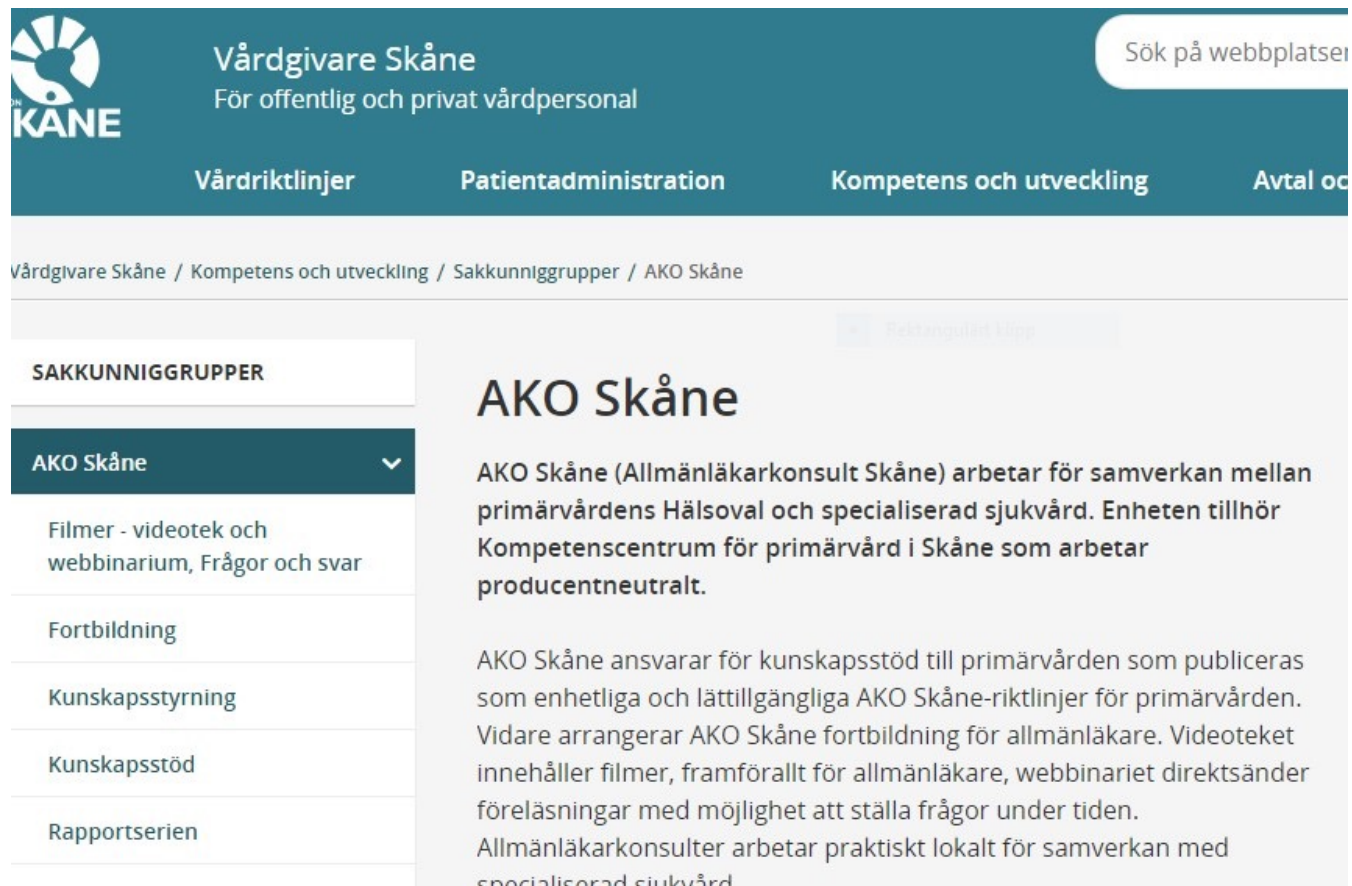
• 2022 Jun;30(6):2130-2140.

doi: 10.1007/s00167-021-06847-7. Epub 2022 Jan 6.


**Recurrence in traumatic anterior shoulder dislocations increases the prevalence of Hill-Sachs and Bankart lesions: a systematic review and meta-analysis**

[Cain Rutgers](#)<sup>1</sup>, [Lukas P E Verweij](#)<sup>2</sup>, [Simone Priester-Vink](#)<sup>3</sup>, [Derek F P van Deurzen](#)<sup>2</sup>, [Mario Maas](#)<sup>4</sup>, [Michel P J van den Bekerom](#)<sup>2</sup>

# AKO Skåne-vårdriktlinjer



The screenshot shows the website for Vårdgivare Skåne. The header includes the logo and the text "Vårdgivare Skåne För offentlig och privat vårdpersonal". A search bar is located in the top right. The main navigation menu contains "Vårdriktlinjer", "Patientadministration", "Kompetens och utveckling", and "Avtal och...". The breadcrumb trail reads "Vårdgivare Skåne / Kompetens och utveckling / Sakkunniggrupper / AKO Skåne". A left sidebar lists "SAKKUNNIGGRUPPER" with "AKO Skåne" selected, and other options like "Filmer - videotek och webinarium, Frågor och svar", "Fortbildning", "Kunskapsstyrning", "Kunskapsstöd", and "Rapportserien". The main content area features the title "AKO Skåne" and a description: "AKO Skåne (Allmänläkarkonsult Skåne) arbetar för samverkan mellan primärvårdens Hälsoval och specialiserad sjukvård. Enheten tillhör Kompetenscentrum för primärvård i Skåne som arbetar producentneutralt." Below this, it states: "AKO Skåne ansvarar för kunskapsstöd till primärvården som publiceras som enhetliga och lättillgängliga AKO Skåne-riktlinjer för primärvården. Vidare arrangerar AKO Skåne fortbildning för allmänläkare. Videoteket innehåller filmer, framförallt för allmänläkare, webinariet direktsänder föreläsningar med möjlighet att ställa frågor under tiden. Allmänläkarkonsulter arbetar praktiskt lokalt för samverkan med specialiserad sjukvård."



# Vad har vi idag för underlag för utfallet av våra operationer?



Western Ontario Shoulder Instability Index (Wosi)

Användar-ID

Lösenord

• Rektangulärt klipp

Dina 4 sista siffror

Vilket uppföljningstillfälle är det

Före operation

Kvalitetsregister:

Axelprotes

Instabilitet

Fraktur

# Fråga från er: Tränar vi verkligen patienterna för livet i vår kliniska vardag?

Min åsikt: vi behöver lägga mer vikt på helheten, informera, kommunicera och bemöta patienten där den är avseende smärthantering och förväntningar.